消化器内科（内視鏡診療部）

がんを早期に発見、早期に治療

2024年1月 LED光源内視鏡システム AI画像診断支援システムを導入しました

消化器内科 部長
岩切 龍一（いわきり りゅういち）
九州大学医学部卒業

資格・所属学会
- 総合内科認定医・専門医
- 医学博士
- 日本消化器内視鏡学会 認定専門医・指導医
- 日本消化器病学会 認定専門医・指導医
- 日本消化管学会 胃腸科専門医・指導医

富士フイルム内視鏡システム

今日は胃がんや大腸がんのお話、そして2024年1月に当院に導入したLED光源内視鏡システムとAI技術を活用した画像診断支援システムについてご紹介します。

がんと内視鏡検査

公益財団法人がん研究振興財団が毎年公表しているデータ（がんの統計2023）によると、部位別がん死亡数は男女とも大腸がんが2位、胃がんが3位と上位を占めています。がんはその進行度合いを、ステージ0（ゼロ）、Ⅰ、Ⅱ、Ⅲ、Ⅳで表します。ステージ0はいわゆる早期がんで、胃がんや大腸がんをこの時点で見つけることが出来れば、内視鏡的にがんを切除、治療することができます。

早期に発見し、早期に治療することが重要なのです。そのために、内視鏡検査（胃カメラ、大腸カメラ）を定期的に受けていただくことをおすすめしています。

LED光源内視鏡システム

内視鏡はお腹の中を光で照らして観察しますが、近年の内視鏡はこの光に技術の進歩があります。当院に導入した内視鏡システム（図1 上2段）は4色のLED光源を使っています。4色とは、紫、青、緑、赤で（図2）、装置の中でこれらの光の比率を変えて照射し様々な観察モードを作り出すことができます。

光は、青、緑、赤を同じぐらいの比率で混ぜると「白色光」になり、通常はこれでお腹の中を明るく照らして観察します（図3左）。紫の光は、粘膜表層の血管や模様をよりよく捉えることが得意ですが、紫の光だけだと暗いので、先の白色光と合わせてバランスよく照射します。そこに画像処理をくわえることで、粘膜付近のわずかな色の差を強調し炎症や病変の範囲を見やすくします（図3中）。

またもっと紫の光の比率を上げると、より詳細に粘膜表面の状態を観察することができます（図3右）。これらの観察モードを状況に応じて使い分けながら病変の発見、診断に努めています。

画像診断支援システム

当院でもうひとつ導入した機器が内視鏡画像診断支援システムです（図1 下段）。この装置には、AI技術を活用して病変の画像を膨大に学習させたソフトウェアが入っており、内視鏡検査の映像をリアルタイムにモニタリングしてくれます。検査中に病変が疑われる対象が観察モニター上に映ると、その領域を青色の枠で囲って音で知らせて検出支援してくれます（図4、図5）。

青い枠で囲われたものがすべて病変というわけではありませんが、AIが「ここは注意して見たほうがいいよ」と教えてくれるのです。更に大腸の領域では、見つけたポリープが非腫瘍性なのか腫瘍性なのか鑑別支援してくれる機能もあります（図6）。

医師は病変の見落としが無いように最大限の注意を払って観察していますが、加えてこの画像診断支援システムという「もうひとつの目」でも見ることで、更に質の高い内視鏡検査をご提供したいと考えています。

内視鏡システムとその機能

❶システム概要

図1

❷LED光源内視鏡システム
4色LED光源により、様々な観察モードで病変を発見・診断

❸画像診断支援システム
AI技術により、内視鏡検査の映像をリアルタイムにモニタリング

4色LED光源ユニット

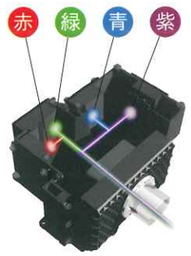

図2

❷LED光源内視鏡システム

■様々な観察モード

図3

白色光 ▶ 白色光＋紫＋画像処理 ▶ 白色光＋より強い紫＋画像処理

通常時、明るく照射して観察

炎症や病変の範囲を見やすくする

より詳細に粘膜表面の状態を観察

❸画像診断支援システム

■上部内視鏡検査（胃カメラ）

上部検出支援モード

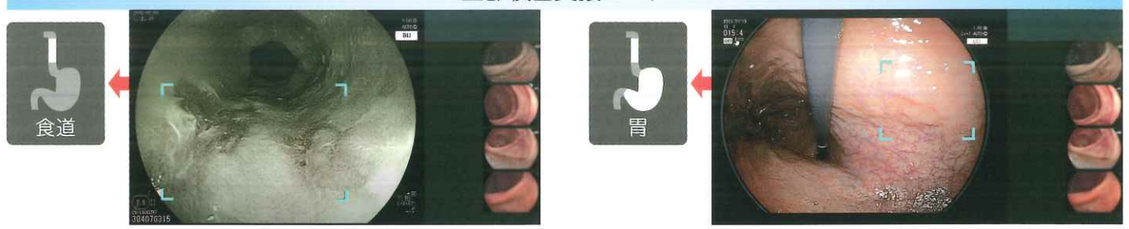

図4　食道扁平上皮癌疑い領域　　胃腫瘍性病変疑い領域

■下部内視鏡検査（大腸カメラ）

下部検出支援モード

図5

下部鑑別支援モード

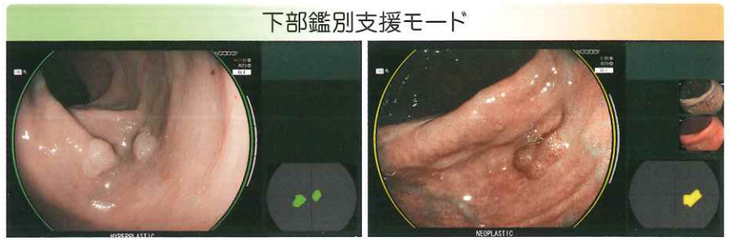

図6　非腫瘍性ポリープ（HYPERPLASTIC）　腫瘍性ポリープ（NEOPLASTIC）